Natale Ferronato

Praxis der Pathophysiognomik

Leseprobe

Praxis der Pathophysiognomik

von Natale Ferronato

Herausgeber: MVS Medizinverlage Stuttgart

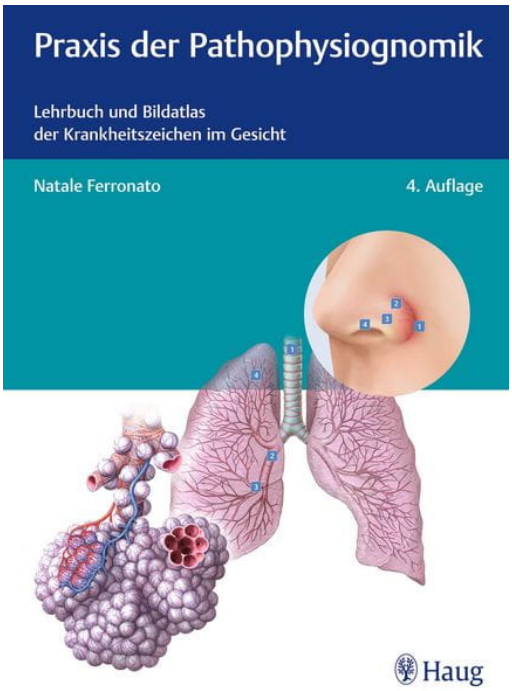

Im Narayana Webshop finden Sie alle deutschen und englischen Bücher zu Homöopathie, Alternativmedizin und gesunder Lebensweise.

Copyright:
Narayana Verlag GmbH, Blumenplatz 2, D-79400 Kandern
Tel. +49 7626 9749 700
Email info@narayana-verlag.de
https://www.narayana-verlag.de

Narayana Verlag ist ein Verlag für Bücher zu Homöopathie, Alternativmedizin und gesunder Lebensweise. Wir publizieren Werke von hochkarätigen innovativen Autoren wie Rosina Sonnenschmidt, Rajan Sankaran, George Vithoulkas, Douglas M. Borland, Jan Scholten, Frans Kusse, Massimo Mangialavori, Kate Birch, Vaikunthanath Das Kaviraj, Sandra Perko, Ulrich Welte, Patricia Le Roux, Samuel Hahnemann, Mohinder Singh Jus, Dinesh Chauhan.

Narayana Verlag veranstaltet Homöopathie Seminare. Weltweit bekannte Referenten wie Rosina Sonnenschmidt, Massimo Mangialavori, Jan Scholten, Rajan Sankaran & Louis Klein begeistern bis zu 300 Teilnehmer

Vorwort zur 3. Auflage

Rund 5 Jahre sind vergangen, seit im Jahr 2008 die erste Auflage von *Praxis der Pathophysiognomik* im Haug Verlag erschien. Meine Forschung ist in den vergangenen Jahren nicht stehen geblieben.

Die jetzt vorliegende 3. Auflage ermöglicht es, neu gefundene und geprüfte Reflexpunkte in einem eigenen Kapitel zu veröffentlichen. Außerdem liegt nun eine korrigierte Fassung des Textmaterials vor.

Die neu gefundenen Reflexpunkte können wieder diagnostisch genutzt werden. (Man beachte, wie bereits beschrieben, die Strahlung, die Färbung, die Spannung und die Struktur der Gesichtshaut im entsprechenden Areal.) Sie können aber auch durch mechanische Reizung (z. B. mit einem Stäbchen für Akupunktmassage) direkt beeinflusst werden.

Eine weitere Möglichkeit stellt die Bestrahlung der Reflexzonen und -punkte mit Farblicht dar. Auf der Basis der Arbeit von Peter Mandel (Farbpunktur nach Mandel oder durch Akupressur mit den Fingern) kommt hier z. B. die Bestrahlung mit monochromatischem Licht zur Anwendung (Monolux FW-Pen nach Prof. Ernst Schaack). So kann eine anregende oder regulierende Wirkung auf die jeweiligen Organe oder Funktionen erzielt werden.

Lieber Andreas, ohne Deine erneute aktive Mithilfe bei der Recherche der medizinischen Grundlagen und Hintergrundinformationen aus der wissenschaftlichen Literatur sowie Dein selbstständiges Umsetzen meiner Gedanken und Ideen in hochdeutsche Formulierungen wäre auch diese Neuauflage nicht möglich gewesen. Dafür Dir herzlichen Dank!

Des Weiteren möchte ich mich bei Dr. med. Gudrun Schwoerer für ihr erneutes, kritisches medizinisches Lektorat sowie bei Dr. med. Bernhard Froitzheim für seine Anregungen bedanken. Ein besonderes Dankeschön gilt Silvia Mensing, Cornelius v. Grumbkow und allen anderen beteiligten Mitarbeitern des Haug Verlags, Stuttgart, für die redaktionelle Betreuung und Fertigstellung der erweiterten 3. Auflage.

Ennetbaden, November 2013
Natale Ferronato

aus: Ferronato, Praxis Pathophysiognomik (ISBN 9783830476863) © 2014 Karl F. Haug Verlag

Vorwort zur 1. Auflage

Die Physiognomik ist ein Überlebensprinzip – schon bei den Tieren. Ein Frosch frisst nicht einfach ein Stück Holz oder eine Wespe, sondern eine Fliege. Er muss hinsichtlich der Form und der Bewegung differenzieren. Vögel können in Bruchteilen von Sekunden Äste an Bäumen erkennen, um sicher landen zu können. Die Unterscheidung erfolgt *physiognomisch* – aus Instinkt und Erfahrung. Rückschlüsse aus Form und Bewegung sind also überlebenswichtig für das Tier.

Beim Menschen geht der psychische Zustand in die Gesamtausstrahlung mit ein. Glück und Leid kann jeder Laie am Gesichtsausdruck des Mitmenschen erkennen. Bei einer genaueren Einschätzung des psychischen Zustands ist die Psycho-Physiognomik hilfreich.

Ein allgemeines Wohlgefühl oder Unwohlsein ist ohne spezifische Schulung zu erkennen, während spezifizierte Aussagen über den Zustand innerer Organe tieferes Wissen und langjähriges Üben erfordern. Den daraus gewonnenen Verdachtsdiagnosen liegt das System der Pathophysiognomik zugrunde.

Schon als kleines Kind faszinierte mich die Beobachtung der verschiedenen Formen und Farben der Natur. Meine persönliche Arbeit im Bereich der Pathophysiognomik begann als Jugendlicher. Meine Mutter empfing viele kranke Menschen, denen sie als erfahrene Lazarettkrankenschwester aus dem Ersten Weltkrieg mit den damaligen, häufig natürlichen Heilmethoden zu helfen versuchte – meistens mit Erfolg! Sie spritzte auch Mittel, die ein anthroposophischer Arzt seinen Patienten mitgab.

Diese Welt der Kranken und der Not ergriff mich tief. Wann immer es mir erlaubt war, und sooft ich nur konnte, saß ich neben meiner Mutter und hörte und beobachtete aufmerksam, was vor meinen Augen geschah. Bald fiel mir auf, dass die Gesichter der Kranken, ob groß oder klein, eine andere Farbe hatten als die der Gesunden. Nach und nach gelang es mir, Krankheitsvorgänge aus dem Gesicht herauszulesen. Diese Methode übte eine gewaltige Faszination auf mich aus. Natürlich stützte sie sich nur auf empirische Erfahrung, aber meine Aussagen wurden immer zutreffender.

Eines Tages – ich war 18 Jahre alt – kam mein älterer Bruder nach Hause und erzählte von der sog. Huter-Lehre[1]. Er erwähnte Walter Alispach[2]. Dieser beschäftigte sich offenbar mit Vergleichbarem wie ich. Sofort meldete ich mich zu seinen Kursen an. So lernte ich während einiger Jahre die Psycho-Physiognomik.

Dann trennten sich unsere Wege, weil ich im Abendstudium das Abitur in Angriff nahm, um Arzt zu werden. Kurz vor Abiturabschluss traf mich ein Verkehrsunfall, der eine schwere posttraumatische Epilepsie nach sich zog. Die physische Teilnahme am universitären Studium war mir dadurch verwehrt. Dreizehn Jahre später erlitt ich den zweiten Unfall mit Halswirbelbrüchen und einer daraus resultierenden Hemiplegie. Nun hatte ich sehr viel Zeit, um zu studieren.

Aus dieser schweren Not half mir einmal mehr die Naturheilkunde. Sie stellte mich wieder her, doch war ich noch nicht ausreichend geheilt, um einer Erwerbstätigkeit nachgehen zu können. So widmete ich die ganze zur Verfügung stehende Zeit „meiner“ Pathophysiognomik, gleichzeitig mit dem autodidaktischen Studium der Medizin und der Homotoxikologie des Hans-Heinrich Reckeweg[3]. Auf diese Weise wurde mir nicht nur die Wiedererlangung meiner körperlichen Integrität ermöglicht, sondern ich erhielt auch tiefe Einblicke in das Krankheitsgeschehen des menschlichen Körpers.

Ich wurde Naturarzt und eröffnete mir damit die Möglichkeit, Menschen und deren Gesichter mit gesundheitlichen Problemen zu verknüpfen; meine Beobachtungen über organ- und funktionsspezifische Hautveränderungen im Gesicht fanden weitgehende Bestätigung. Je nach Symptomatik trafen 15–20 % der Aussagen im ersten Moment nicht zu, die von mir diagnostizierte Krankheit wurde jedoch häufig Jahre später zum Nachteil der Patienten akut.

Die Wortzusammenführung „Pathophysiognomik“ wurde von mir kreiert und bezeichnet meine eigenständige Diagnoseform aus dem Gesicht. Sie wurde 1991 zum ersten Mal publiziert.

Auf Wunsch meiner Freunde gab ich unter dem Titel „Pathophysiognomik“ den ersten Atlas für organ- und funktionsspezifische Krankheitszeichen heraus, der die Bilanz meiner damals 55-jährigen Forschungsarbeit enthielt. Er beruhte auf meiner eigenen Erfahrung, dass man nur ganz genau beobachten müsse, um die Unterschiede von Gesundheit und Krankheit im Gesicht zu sehen.

Den Äußerungen der Leser entnahm ich jedoch, dass die Menschen in genauer Beobachtung und sensibler Wahrnehmung geschult werden müssen. Daher ergänzte ich das Buch um erläuternde Begleittexte und weitere Abbildungen mit Vergleichsmöglichkeiten.

Dieser einmal beschrittene Weg wird hier fortgeführt. Das nun völlig überarbeitete und ergänzte Werk erscheint jetzt im Haug Verlag und ist durchgängig als Lehrwerk konzipiert, das dem Leser alle Möglichkeiten zur Schulung des Sehens, Erkennens und Verstehens geben soll. Es stützt sich auf meine Art der Beobachtung und der Schlussfolgerung und erlaubt dem Interessierten, sein Sehen und seine Sensibilität für die aufmerksame Betrachtung des Menschen zu erweitern.

Das vorliegende Buch entstand mit einer Einführung und mit Anregungen von Wilma Castrian sowie unter Mitarbeit von Andreas Halstenberg.

Des Weiteren sind beteiligt:

- Dr. med. Bernhard Froitzheim (Patientenfotos in Kap. 6.1 mit Legende),
- Dietmar Krellmann (Illustration),
- Dr. med. Gudrun Schwoerer (medizinisches Lektorat),
- Susanne Schimmer (Redaktion).

1 Carl Huter (1861–1912), Begründer der Psycho-Physiognomik.

2 Walter Alispach (1908–1998) war von Amandus Kupfer, dem Schüler und Nachfolger Carl Huters, in Psycho-Physiognomik ausgebildet.

3 Dr. med. Hans-Heinrich Reckeweg (1905–1985), Begründer der Homotoxikologie, einer Modifizierung der Homöopathie.

aus: Ferronato, Praxis Pathophysiognomik (ISBN 9783830476863) © 2014 Karl F. Haug Verlag

Diesen Publikationsbegleitern gehört mein Dank.

Allen Gesundheitsarbeitern und Laien danke ich für ihr Interesse, ihre Anregungen und ihre Einsicht, dass mit der Pathophysiognomik ein hilfreiches „Instrument“ *vorhanden* ist.

Die Natur zeigt uns alles, lehrt uns alles, hilft uns in allem. Das ist mein Credo.

Möge dieses Buch ein sensibilisierender Hinweis für die Gesundheit sein.

Im Herbst 2007
Natale Ferronato

aus: Ferronato, Praxis Pathophysiognomik (ISBN 9783830476863) © 2014 Karl F. Haug Verlag

Inhaltsverzeichnis

Vorwort zur 3. Auflage 7
Vorwort zur 1. Auflage 8
Einführung 10
Wilma Castrian

1 Grundlagen der Pathophysiognomik 13
1.1 Möglichkeiten und Grenzen der Pathophysiognomik . 13

2 Pathophysiognomische Diagnostik 14
2.1 Neuroanatomische und neurophysiologische Grundlagen 14
2.2 Visuelle Diagnostik 18

3 Praxis der Pathophysiognomik 19
3.1 Betrachtung, Diagnose und Anamnese 19
3.2 Die Haut – Spiegel der Gesundheit 19
3.2.1 Pathophysiognomische Veränderung der Haut 20
3.2.2 Veränderungen der Haut und ihre Bedeutung 20

4 Vorgehensweise 22
4.1 Schritte zur Diagnostik 22
4.1.1 Gesamtausdruck und Strahlungsveränderung 22
4.1.2 Farbveränderung 22
4.1.3 Modellierungsveränderung 22
4.1.4 Organausdruckszonen 22
4.1.5 Anamnese 22
4.2 Zur Arbeit mit dem Buch 22

5 Organ- und funktionsspezifische Krankheitszeichen im Gesicht 23
5.1 Verdauungssystem 23
5.1.1 Mund 23
5.1.2 Magen 23
5.1.3 Dünndarm 26
5.1.4 Dickdarm 29
5.1.5 Leber 30
5.1.6 Gallenblase und galleführende Gänge 30
5.1.7 Bauchspeicheldrüse 32
5.1.8 Milz 33
5.2 Stoffwechsel 33
5.3 Gefäße 37
5.4 Herz 40
5.5 Atmungsorgane 44
5.6 Vegetatives Nervensystem 47
5.7 Hormonelles Steuerungssystem 49
5.8 Urogenitalsystem 52
5.8.1 Niere 52
5.8.2 Ableitende Harnwege 54
5.8.3 Geschlechtsorgane 56

6 Analysebeispiele 59
6.1 Erste Schritte in die Praxis der Pathophysiognomik . . 59
6.2 Zeichen für Organerkrankungen 63
6.2.1 Verdauungssystem und Stoffwechsel 63
6.2.2 Herz und Gefäße 66
6.2.3 Blutstatus 68
6.2.4 Atmung 69
6.2.5 Hormonelles Steuerungssystem 69
6.2.6 Urogenitalsystem 69
6.2.7 Nichtkaukasier 71

7 Neue Reflexpunkte 72

Anhang
Kopiervorlage 77
Über den Autor 78
Sachverzeichnis 79

aus: Ferronato, Praxis Pathophysiognomik (ISBN 9783830476863) © 2014 Karl F. Haug Verlag

Verdacht auf eine Störung des Kalziumhaushalts. Ursachen sind Knochenerkrankungen wie Osteoporose, Osteomalazie, Osteosklerose, Morbus Bechterew oder auch Knochenrheumatismus.

Knochenmark. Direkt am Kinn schließlich liegt das Areal des Knochenmarks (Medulla ossis; Pos. 5/▶ **Abb. 5.4** und ▶ **Abb. 5.5**). Es ist zwischen rotem und gelbem Knochenmark zu unterscheiden.

Eine Verfärbungen in der Reflexzone des Knochenmarks beginnt meistens mit einer Rosafärbung, die in ein Rot bis Rotviolett übergeht (▶ **Abb. 6.26**). Es sind Hinweise auf Vergiftungen (Toxikosen). Diese führen dann zur Störung der Blutbildung (Hämatopoese). Das führt zu weiteren Erkrankungen, z. B. Anämien (Blutarmut). Die Toxikose ist umso stärker, je stärker sich die Verfärbung und ihre Ausdehnung zum Unterkiefer hin zeigen.

Zusammenfassung

Stoffwechselabläufe sind Funktionen, die sowohl inner- als auch außerhalb der Zellen ablaufen. Kommt es zu Funktionsstörungen, werden diese oft chronisch und bestehen manchmal über Jahre. Dann kann es zu Organdegenerationen kommen. Es gibt also Funktionsstörungen und gestörte Organe (z. B. Krebs). Während Funktionsstörungen immer sichtbar sind, gilt das für Organstörungen leider nicht immer. So kann z. B. beim Dickdarmkarzinom die Unterlippe des Patienten noch relativ unauffällig sein und lange keinen Hinweis auf Krebs geben. Die Beobachtung des gesamten Untergesichtes und speziell der Mundumgebungszonen sind also unerlässlich. Greift man medikamentös (z. B. homöopathisch) ein, wird der Erfolg hier direkt als Änderung der Strahlung, Spannung, Färbung und Modellierung der Haut sichtbar. Die Therapie kann also durch diese Hautzeichen wesentlich effizienter erfolgen.

5.3 Gefäße

Der Begriff Gefäße (Vasa) bezieht sich in der Medizin in erster Linie auf die Blut- und Lymphgefäße.

Anatomie Alle Blutgefäße haben einen dreischichtigen Wandaufbau:

- die äußere Schicht (Adventitia) besteht aus reißfestem Bindegewebe,
- die mittlere Schicht (Media) aus Muskelgewebe und
- die innere Schicht (Intima) aus glattem (strömungsgünstigem) Bindegewebe.

Da die Arterien direkt unter dem systolischen Druck des Herzens stehen (Kap. 5.4), ist ihre Muskelschicht dicker als die der Venen aufgebaut.

Physiologie

Blut. Blut (Sanguis) ist nicht einfach nur eine rote Flüssigkeit, sondern vielmehr ein flüssiges Organ. Seine Aufgaben sind:

- Versorgung des Körpergewebes mit Sauerstoff (O_2) und Nährstoffen,
- Entsorgung und Abtransport von Kohlendioxid (CO_2) und Stoffwechselendprodukten,
- Verteilung von Enzymen und Hormonen (Kap. 5.7),
- Wärmeregulation.

Die normale Blutmenge eines Erwachsenen beträgt ca. 8 % des Körpergewichts. Das Blut besteht aus Blutplasma (ca. 55 % der Gesamtblutmenge) und Blutkörperchen (Hämatokrit, restliche 45 %).

Blutplasma. Das Blutplasma ist eine wässrige Lösung mit Eiweißen (Proteine), Zucker (Kohlehydrate), Fetten (Lipide), Salzen (Ionen), Hormonen und Enzymen. Werden die gerinnungsfähigen Eiweiße (Fibrinogen) entfernt, spricht man von Blutserum.

Blutkörperchen. Die Aufgaben sind:

- Rote Blutkörperchen (Erythrozyten) sorgen für den Gastransport. Sie können Sauerstoff und Kohlendioxid an sich binden. Der rote Blutfarbstoff heißt Hämoglobin.
- Weiße Blutkörperchen (Leukozyten) sind die Abwehrzellen des Blutes. Sie bekämpfen Krankheitserreger und Fremdkörper.
- Blutplättchen (Thrombozyten) bewirken durch ihr Verkleben die Blutgerinnung zum Wundverschluss.

Blutgefäße. Das Blut wird in Blutgefäßen (Vasa sanguinis) transportiert (▶ **Abb. 5.6**). Gefäße, die vom Herzen wegführen, heißen Arterien. Gefäße, die zum Herzen hinführen, werden Venen genannt.

Die Venen bilden – besonders an den Arm- und Beinvenen – im Inneren Klappen aus. Diese „Rückschlagventile" verhindern einen Rückfluss des Blutes. Durch Anspannung (Kontraktion) und Entspannung (Dilatation) der Gefäßmuskeln wird der Durchmesser der Blutgefäße verändert und die Durchflussmenge kann somit u. a. an die Umgebungstemperatur angepasst werden;

- Bei Kälte ziehen sich die Muskeln der Hautgefäße zusammen. Der Blutdurchfluss und die Gefahr eines Auskühlens des Körperkerns werden somit vermindert. Die Haut sieht jetzt blass aus.
- Bei Wärme hingegen lässt die Spannung der Gefäßmuskeln nach. Durch den Blutdruck erweitern sich jetzt die Gefäße, die Haut färbt sich rosa oder gar rot ein. Damit werden auch die Schweißdrüsen mehr durchblutet. So kann vermehrt Schweiß gebildet werden. Dieser verdunstet auf der Haut und wirkt dadurch kühlend.

Die Steuerung übernehmen das Temperaturzentrum im Hypothalamus (Kap. 5.7) und das vegetative Nervensystem (Kap. 5.6).

Die großen Blutgefäße verzweigen sich zu immer kleineren (Kap. 5.4). Die kleinsten Blutgefäße (Kapillare) liegen direkt im Gewebe zwischen den Zellen. Sie bilden die Verbindung zwischen Arterien und Venen. Ihre Gefäßwand ist so fein, dass Sauerstoff und Nährstoffe aus dem Blut in die Zellen übertreten können. Kohlendioxid und „Stoffwechselabfälle" werden hier ans Blut zurückgegeben.

aus: Ferronato, Praxis Pathophysiognomik (ISBN 9783830476863) © 2014 Karl F. Haug Verlag

Lymphe. Außerdem tritt ein wässriger Anteil des Blutes in den Raum zwischen den Zellen. Dieses „Gewebewasser" wird Lymphe genannt. Es wird in einem eigenen Gefäßsystem – dem Lymphsystem – gesammelt und weitergeleitet. Die Lymphe kann Zelltrümmer, Krankheitserreger und Giftstoffe (Toxine) aufnehmen. Diese werden in „Filterstationen", den Lymphknoten (Nodi lymphoidei), unschädlich gemacht. Zusätzlich nimmt die Lymphflüssigkeit im Darmbereich auch ungespaltene Fette auf. Dadurch wird sie hier milchig-trüb und Chylus (gr.: chylos = Milchsaft) genannt.

Der Flüssigkeitsanteil muss natürlich dem Blut wieder zugeführt werden. Das geschieht kurz vor dem Herzen, damit das Blut für die Herz- und Lungenpassage wieder dünnflüssiger wird.

Pathologie

Varizen. Die Beinvenen haben die Aufgabe, das Blut gegen die Schwerkraft aus den Beinen zum Herzen zurückzufördern. Die Beinmuskulatur unterstützt und entlastet die Venen und Lymphgefäße der Beine dabei, wenn sie – z. B. beim Gehen oder Radfahren – mit einem regelmäßigen Wechsel von Anspannung und Entspannung betätigt wird (Muskelpumpe). Bei vorwiegend sitzender oder stehender Tätigkeit entfallen dieser Wechsel und damit auch der entlastende Effekt.

Die Hauptgefäße verlaufen an den Extremitäten auf der Beugeseite – am Bein also in der Kniekehle und der Hüftbeuge. Somit werden sie beim Sitzen zusammengedrückt und der Rückfluss wird zusätzlich behindert. Dieses gilt ganz besonders für das Sitzen mit übereinander gekreuzten Beinen. Übergewicht bildet eine zusätzliche Erschwernis.

Alle diese Faktoren führen zunächst zu einer Überanstrengung der Venen und Lymphgefäße, später zu Stauungen. Bei Stauungen in den Venen entwickeln sich Varizen (volkstümlich Krampfadern genannt, ein sehr missverständlicher Begriff – es handelt sich nämlich nicht um Arterien, wie der Terminus Krampf*adern* suggeriert. Außerdem krampfen die Venen nicht, vielmehr „leiern" sie durch angeborene Schwäche und dauernde Belastung aus).

Thrombose. Durch Stauungen verringert sich die Strömungsgeschwindigkeit, die die Gefahr von Thrombosen (Venenverschluss) erhöht. Ein solcher Verschlusspfropfen (Thrombus) kann sich von der Wand lösen. Er wandert dann mit dem Blutstrom zurück zur rechten Herzseite und von dort in die Lunge. Wird er dort nicht aufgelöst, verschließt er ein Lungengefäß. Der entsprechende Lungenbereich kann dann nicht mehr arbeiten, es entsteht eine u. U. lebensbedrohliche Lungenembolie (lat.: embolus = wandernder Thrombus).

Häufig zeigen sich im Rahmen einer Thrombose auch entzündliche Veränderungen der betroffenen Gefäßwände. Man spricht dann von einer Thrombophlebitis (oberflächliches Venensystem) oder Phlebothrombose (tiefes Venensystem).

Lymphödem. Stauungen der Lymphgefäße führen zu Schwellungen im Gewebe, z. B. im Knöchelbereich. Drückt man eine solche Schwellung (Ödem) mit dem Daumen leicht ein, bildet sich eine charakteristische Delle, die sich nur langsam wieder füllt.

Pathophysiognomische Zeichen der Gefäße Bisher pathophysiognomisch erfasst und hier abgebildet sind vier Gefäßsysteme:

- die venösen Blutgefäße und Kapillaren der Beine,
- die venösen Blutgefäße und Kapillaren der Organe des kleinen Beckens,
- die Lymphgefäße des kleinen Beckens und Leistenlymphknoten,
- die venösen Blutgefäße der Darmwände mit ihren gefäßeigenen Versorgungsgefäßen (Vasa vasorum).

Venöse Blutgefäße und Kapillaren der Beine. Pathophysiognomisch findet man das Areal für die Venen und Kapillaren der Beine am Rand der Unterlider: Hier befinden sich nicht nur die Wimpern, sondern auch eine hochempfindliche und gut durchblutete Haut mit Übergang zur Schleimhaut. Sie meldet, wenn sie nicht selbst entzündet ist, den Zustand der Beinvenen (▶ **Abb. 6.43**).

Die Venen des Fußes sind lateral am äußeren Lidwinkel ablesbar. Daran schließen sich zur Mitte hin die Venen des Unterschenkels, des Kniebereichs und des Oberschenkels an (Pos. 1–4/▶ **Abb. 5.6**).

Rötungen verweisen hier auf gesteigerte Aktivität und Anstrengung der Beinvenen.

Varizen zeigen sich durch dunklere Verfärbungen – je dunkler, desto fortgeschrittener ist die Varikose (ausgedehnte Bildung von Varizen). Es kann sich eine chronisch venöse Insuffizienz (CVI) entwickeln. Der Abtransport des venösen Blutes ist nun dauerhaft gestört. Das hat auch negative Folgen für die Versorgung und Ernährung des Gewebes. Es besteht z. B. die Gefahr der Entwicklung eines Unterschenkelgeschwürs (Ulcus cruris).

Venöse Blutgefäße und Kapillaren der Organe des kleinen Beckens. Dehnt sich die Färbung des Lidrandes auf das gesamte Unterlid aus (Pos. 5/▶ **Abb. 5.6**), entspricht das den Veränderungen der Venen der Organe des kleinen Beckens (▶ **Abb. 6.44** und ▶ **Abb. 6.45**). Auch hier entspricht eine Rötung einer vermehrten Anstrengung bis hin zur Gefäßentzündung. Eine blasse Verfärbung zeigt die Insuffizienz durch Überforderung. Dunklere Verfärbungen verweisen wieder auf Stauungen mit den negativen Folgen für die Gewebe- und Zellernährung. Die zunehmende Mühe und Degeneration der Organe zeigt sich – besonders bei Frauen – als Unterbauchbeschwerden. Meistens werden dann gynäkologische Beschwerden vermutet, ein klärender Befund kann aber oft nicht erhoben werden.

Lymphgefäße des kleinen Beckens und Leistenlymphknoten. Lymphstauungen im kleinen Becken zeigen sich durch Schwellungen (Pos. 6/▶ **Abb. 5.6**) unterhalb des Unterlides („Tränensäcke"). Schwellungen unterhalb des äußeren Randes des Unterlides verweisen auf Stauungen in den Leistenlymphknoten (Pos. 7/▶ **Abb. 5.6**).

Venöse Blutgefäße der Darmwände mit ihren gefäßeigenen Versorgungsgefäßen. Die Wände sowohl des Dick- als ganz besonders des Dünndarms sollen aus dem Nahrungsbrei Nährstoffe und Wasser aufnehmen (Ab- und Resorption; Kap. 5.1) und dann in die Venen überführen. Grundsätzlich werden

aus: Ferronato, Praxis Pathophysiognomik (ISBN 9783830476863) © 2014 Karl F. Haug Verlag

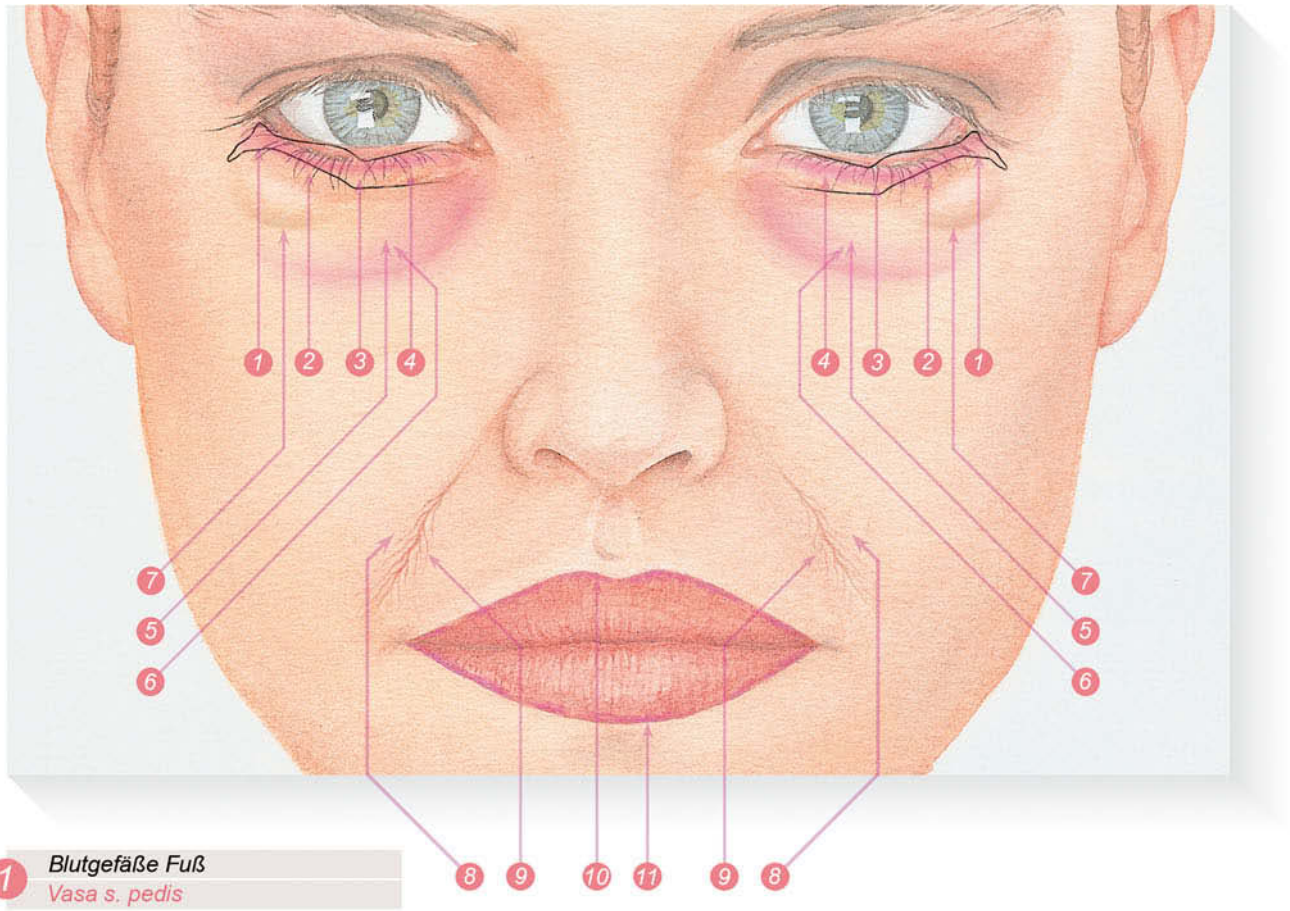

1 Blutgefäße Fuß
Vasa s. pedis

2 Blutgefäße Unterschenkel
Vasa s. cruris

3 Blutgefäße Knie
Vasa s. genuus

4 Blutgefäße Oberschenkel
Vasa s. femoralis

5 Blutgefäße kleines Becken
Vasa s. pelvis

6 Lymphgefäße kleines Becken
Vasa lymphatica pelvis

7 Leistenlymphknoten
Nodi lymphoidei inguinales

8 Koronararterien
Aa. coronariae

9 Koronarvenen
Vv. coronariae

10 Blutgefäße der Dünndarmwand
Vasa s. intestini tenui

11 Blutgefäße der Dickdarmwand
Vasa s. coloni

▶ **Abb. 5.6** Gefäße.

aus: Ferronato, Praxis Pathophysiognomik (ISBN 9783830476863) © 2014 Karl F. Haug Verlag

Stoffe aus dem Gewebe immer in die Venen geleitet, da der Druck in den Arterien zu hoch ist. Diese Resorptionsaufgaben sind für alle Funktionen des gesamten Organismus entscheidend – schließlich werden so die „Betriebsstoffe" gewonnen.

Die Darmwände sind mit zahlreichen Blutgefäßen ausgestattet. Auch die Darmgefäßwände besitzen eigene Versorgungsgefäße (Vasa vasorum – Gefäße der Gefäße). Störungen all dieser Gefäße führen wieder zu den bekannten Farbveränderungen. Sie finden sich als 2–3 mm breiter dunkler Strich am Rand des Lippenrots (und zwar noch innerhalb des Lippenrots):

- der Oberlippe für den Dünndarm (Pos. 10/▶ **Abb. 5.6**),
- der Unterlippe für den Dickdarm (Pos. 11/▶ **Abb. 5.6**).

Die Farbveränderungen können auch nur Teile des Lippenrandes betreffen, dann ist von einer Störung einzelner Versorgungsbereiche auszugehen. Ist der gesamte Lippenrand verändert, handelt es sich um eine generalisierte Störung.

Die Farbveränderungen im Einzelnen:

- Rot – vermehrte Anstrengung bis hin zur Entzündung.
- Blass-rosa oder grau – Insuffizienz.
- Dunkle Tönung – Verschlechterung des venösen Abtransports.
- Braunfärbung – beginnender Morbus Crohn (Oberlippe, ▶ **Abb. 6.14**) oder Colitis ulcerosa (Unterlippe).

Störungen der Darmwandgefäße und ihrer Versorgungsgefäße können zu folgenden Beschwerden führen:

- unspezifische Bauchschmerzen,
- verlangsamte Darmtransportbewegung (verminderte Peristaltik),
- Verstopfung (Obstipation),
- reduzierte Aufnahmefähigkeit von Nährstoffen (Malabsorption).

Ein möglicher Bezug besteht auch zur Bildung von:

- Schleimhautvorwölbungen der Darmwände (Polypen),
- Ausstülpungen der Darmwand (Divertikel),
- massive Dickdarmerweiterung mit schwerer Transportstauung (Megakolon).

5.4 Herz

Anatomie Das Herz liegt zentral im Brustraum, im Mediastinum, dem (Mittel-)Raum zwischen den beiden Lungenflügeln. Die gemeinsame Lage von Herz und Lunge im Brustraum unterstreicht die enge Beziehung, die beide Organsysteme zueinander haben. Sie arbeiten bei der lebenswichtigen Versorgung des Körpers mit Sauerstoff zusammen und unterstützen sich gegenseitig in ihrer Funktion. Ist eines der beiden Funktionssysteme geschwächt, versucht das andere, die verminderte Funktion zu kompensieren (auszugleichen).

Das Herz selbst ist aus drei Schichten aufgebaut:

- einer äußeren Herzhaut (Epicardium),
- einer Muskelschicht (Myocardium),
- einer Herzinnenhaut (Endocardium).

Das Herz wird durch eine Herzscheidewand (Septum interventricularis; Pos. k/▶ **Abb. 5.8**) in eine rechte und eine linke Herzhälfte geteilt.

Jede Herzhälfte wird noch einmal durch Herzklappen in einen oberen und einen unteren Bereich geteilt: Der obere Bereich heißt Vorhof (Atrium), der untere Herzkammer (Ventriculus). Rechts unterscheidet man eine dreizipflige Klappe (Valva tricuspidalis; Pos. 2/▶ **Abb. 5.7**), links dagegen eine zweizipflige (Valva mitralis; Pos. 7/▶ **Abb. 5.8**). Beide werden von Papillarmuskeln (Pos. d/▶ **Abb. 5.7**) während der Ventrikelkontraktion geschlossen gehalten.

Der Herzschlag (Herzkontraktion) erfolgt in zwei Phasen:

- zunächst kontrahieren gleichzeitig beide Vorhöfe,
- danach – ebenfalls gleichzeitig – beide Ventrikel.

Daher kann man beim Abhören (Auskultation) des Herzens einen Doppelschlag hören. Das Kontrahieren wird Systole genannt. Bei der Kontraktion wird das im Inneren befindliche Blut ausgepresst. Die Erschlaffung wird Diastole genannt. Jetzt kann eine erneute Füllung mit Blut erfolgen.

Physiologie Das Herz (Cor, Cardia) ist unser lebenswichtigster Muskel. Seine Aufgabe ist es, das Blut in den Blutgefäßen zu bewegen. Das Blut wird u. a. gebraucht, um den Sauerstoff zu transportieren, mit dem alle Organe versorgt werden müssen (Kap. 5.3). Der sich daraus ergebende Blutkreislauf unterteilt sich in zwei Abschnitte:

- großer Kreislauf (Körperkreislauf),
- kleiner Kreislauf (Lungenkreislauf).

Linke Herzkammer. Der Kreislauf wird beginnend mit der linken Herzkammer beschrieben.

In der linken Herzkammer (Pos. 8/▶ **Abb. 5.8**) befindet sich sauerstoffreiches (arterielles) Blut. Da die linke Herzkammer ihr Blut in die Aorta (Hauptkörperschlagader; Pos. j/▶ **Abb. 5.8**) und von dort in den gesamten Körper entleert, benötigt sie viel Kraft. Die Muskelschicht hat hier eine entsprechende Dicke.

Gefäßsystem. Von der Aorta wird das Blut in die jeweiligen Arterien der einzelnen Körperregionen geleitet. Die Arterien verzweigen sich zu Arteriolen (kleine arterielle Blutgefäße). Die letzten haarfeinen Gefäße der Gewebe des Körpers werden Kapillaren genannt. Dort findet der Gasaustausch statt: Sauerstoff (O_2) und Nährstoffe werden an das Gewebe abgegeben, Stoffwechselreste und Kohlendioxid (CO_2) wieder aufgenommen. Die Kapillargefäße leiten das jetzt sauerstoffarme (venöse) Blut wieder zurück. Venolen (kleine venöse Blutgefäße), Venen und letztlich die untere und obere Hohlvene (Vena cava superior und inferior; Pos. a und b/▶ **Abb. 5.7**) transportieren es wieder zum Herzen, und zwar zum rechten Vorhof (Pos. 1/▶ **Abb. 5.7**).

Rechte Herzkammer. Über die Trikuspidalklappe fließt das Blut nun in die rechte Herzkammer (Pos. 3/▶ **Abb. 5.7**) Dieser rechte Ventrikel entleert sein Blut in den Truncus pulmonalis, der sich dann in eine rechte und eine linke Lungenschlagader (Arteria pulmonalis; Pos. c/▶ **Abb. 5.7**) verzweigt. Diese führen das sauerstoffarme Blut der rechten Herzseite zu den beiden Lungenflügeln. Da sich die beiden Lungenflügel in Herznähe

aus: Ferronato, Praxis Pathophysiognomik (ISBN 9783830476863) © 2014 Karl F. Haug Verlag

Sachverzeichnis

A
Adrenalin 51, 58
Anämie 24, 37
Anamnese 19, 22
Angina pectoris 41
Antrum 23–24
Anus 29
Appendix vermiformis 29
Appendizitis 29
Arteriae coronariae 60
Arteriosklerose 41
Atmungsorgane 44
– Anatomie 45
– pathophysiognomische Zeichen 45
Atrium 40
– dextrum 41
– sinistrum 41
Ausdruckszone 13, 22
– Gallenblase 32
AV-Knoten 41

B
Bauchspeicheldrüse 26, 32, 51
– Anatomie 32
– Pathologie 32
– pathophysiognomische Zeichen 32
– Physiologie 32
Bilirubinurie 26
Bilis 26
Blinddarm 29
Blut 37
Blutgefäße 37
Blutkörperchen 37, 53
Blutplasma 53
Blutstatus, pathophysiognomische Zeichen 68
Bronchi principales 45
Bronchien 45
Bronchioli 45, 47
Bronchitis 47, 67

C
Caecum 29
Calices 52–53
Cardia 40
Chole 26
Cholelithiasis 30
Cholezystitis 30
Colitis ulcerosa 30, 40
Colon
– ascendens 29, 61
– descendens 29, 61
– rectum 29–30
– sigmoideum 29–30
– transversum 29, 61–62
Cor 40
Corpus pancreatis 32
Cortex
– glandulae suprarenalis 51
– renalis 52
Curvatura ventriculi
– major 23–24
– minor 23–24

D
Darmflora 64–65, 67
Darmkrebs 65
Dickdarm 29
– Anatomie 29
– Ausdruckszone 29
– pathophysiognomische Zeichen 61
– Physiologie 29
Divertikel 40
Ductus
– choledochus 26, 30, 32, 60
– pathophysiognomische Zeichen 64
– cysticus 30, 32
– deferens 56
– hepaticus communis 32
– pancreaticus 26, 32
Dünndarm
– Anatomie 26
– Ausdruckszone 26
– pathophysiognomische Zeichen 61
– Physiologie 26
Duodenum 26
– Anatomie 26
– pathophysiognomische Zeichen 26, 61
– Physiologie 26
– Verfärbung 26
Durchblutungsstörung 69–70
Dyspnoe 44

E
Eierstock 56, 60
Eileiter 56, 60
Eiweißstoffwechsel 33, 36
Endocarditis lenta 44
Endocardium 40, 44
Endokrinium, pathophysiognomische Zeichen 60
Enteritis regionalis Crohn 28, 63
Epicardium 40
Epididymis 56

F
Farbübung 18
Farbveränderung 20, 30
Fettstoffwechsel 33, 36
Filtrum 52Flexura
– coli dextra 29–30
– coli lienalis 29
– coli sinistra 29–30
– hepatica 61
– lienalis 61
Fundus 23–24

G
Galle 26
Gallenblase 30
– Anatomie 30
– pathophysiognomische Zeichen 60, 64
– Physiologie 30
Gallengang 32
– pathophysiognomische Zeichen 60, 65
Gasaustausch 40, 45
Gaster 23
Gastrin 24
Gastritis 24
Gastrointestinaltrakt 23
Gebärmutter 56
Gefäße 37
– Anatomie 37
– Farbveränderung 40
– Pathologie 38
– pathophysiognomische Zeichen 38
– Physiologie 37
Gehirn 15
Genitalien 52
Geschlechtsorgane 56
– Anatomie 56
– pathophysiognomische Zeichen 56
– Physiologie 56
Gesichtsausdruckszone 13
Gesichtshaut 13
– Äderchen 21
– Beschreibungsmerkmale 21
– Falten 21
– Farbabweichung 20
– Färbung 19
– Farbveränderung 20, 22
– Gewebeeinziehung 21
– Normfarbe 20
– Normstruktur 20
– Schwellung 20
– Spannung 19
– Strahlung 19
– Strahlungsveränderung 22
– Struktur 19
Glandula
– parathyreoidea 60
– suprarenalis 58, 72
– thyreoidea 51, 60
Glomeruli 53–54, 70
Glomerulopathie 54
Glukagon 32
Großhirn 14, 51

H
Hämatopoese 37
Harnblase 54, 60
– pathophysiognomische Zeichen 54
Harnleiter 54, 60, 62
– pathophysiognomische Zeichen 56
Harnröhre 54
– pathophysiognomische Zeichen 56
Harnwege 54
– Anatomie 54
– pathophysiognomische Zeichen 54
– Physiologie 54
Hautzone 19
Hepar 26, 30
– pathophysiognomische Zeichen 30
Herz 40, 61, 66–68
– Anatomie 40
– Pathologie 41
– pathophysiognomische Zeichen 41
– Physiologie 40
Herzkammer
– linke 40
– rechte 40
Herzkrankheit, koronare 41
Hirnnerv 14, 17
Hoden 56
Hormonproduktion 53
Hormonsystem 49
– Pathologie 52
– pathophysiognomische Zeichen 52, 59
– Physiologie 49
Hypothalamus 37, 51–52, 60
Hypothyreose 52

I
Ileum 28
– Anatomie 28
– pathophysiognomische Zeichen 28, 61
– Physiologie 28
– Strukturveränderung 28
– Verfärbung 28
Immunsystem, pathophysiognomische Zeichen 61
Insulin 32
Intestinum 28
– duodenum 26
– ileum 26
– jejunum 26
– tenue 26
Intrinsic Factor 24
Ischämie 41

J
Jejunum 26
– Anatomie 28
– pathophysiognomische Zeichen 28, 61
– Physiologie 28
– Strukturveränderung 28
– Verfärbung 28

aus: Ferronato, Praxis Pathophysiognomik (ISBN 9783830476863) © 2014 Karl F. Haug Verlag

K
Kardia 23–24
Kehlkopfkrebs 64
Keimdrüsen 51, 56
Kleinhirn 14
Knochenmark 33, 37
Knochenrheumatismus 37
Knochenstoffwechsel 33, 36
Kohlenhydratstoffwechsel 33, 36
Kolon 29
– Anatomie 29
– Pathologie 30
– pathophysiognomische Zeichen 30
– Physiologie 29
– Schwellung 30
– Stauung 30
Koronararterien 60
Koronarvenen 44, 60
Korpus 23
Kortison 51
Krampfadern 38, 69–70
Krummdarm 26

L
Labyrinthus ethmoidalis 45
Larynx 45
Leber 26, 30
– Anatomie 30
– pathophysiognomische Zeichen 30, 60, 64–65
– Physiologie 30
– Strukturveränderung 30
Leberkrebs 65
Leerdarm 26
Lunge 41, 47
– Ausdruckszone 47
– pathophysiognomische Zeichen 63
Lungenflügel
– linker 45
– rechter 45
Lymphe 38
Lymphgefäße 38
– pathophysiognomische Zeichen 38, 60
Lymphödem 38

M
Magen 23
– Anatomie 23
– Pathologie 24
– pathophysiognomische Zeichen 24, 63
– Physiologie 23
Magengeschwür 24
Magenkarzinom 24
Magenkrebs 24
Magensäure 24
Magenschleim 24
Magenschleimhaut-entzündung 24
Malabsorption 40, 64, 69
Mediastinum 40
Medulla
– glandulae suprarenalis 51
– oblongata 14
– ossis 37
– renalis 53
Megakolon 40
Metabolismus 23
– carbohydraticum 36
– ossis 36
Milz 33
– Anatomie 33
– dunkle Tönung 33
– pathophysiognomische Zeichen 33, 60, 64
– Physiologie 33
– Schwellung. 33
Mitralklappe 67, 71
Morbus Bechterew 37
Morbus Crohn 28, 30, 40, 64
Mund 23
Myocardium 40

N
Nasolabialfalte 21, 41, 66, 68
– Querschnitt 67
Nebenhoden 56
Nebennieren 51, 58
Nebennierenmark 51, 58, 72
Nebennierenrinde 51, 58
Nebenschilddrüsen 36, 51–52
Nephrolithiasis 54
Nephros 52
Nervensystem 47
– pathophysiognomische Zeichen 47
– Physiologie 47
Nervus
– facialis 14
– ischiadicus 49
– parasympathicus 47, 49
– sympathicus 47, 49
– trigeminus 14
– vagus 14, 24, 49
Neuroanatomie 14
Niere 52
– Anatomie 52
– Pathologie 54
– pathophysiognomische Zeichen 54, 70
– Physiologie 53
Nieren 69
Nierenbecken 52
Nierenkarzinom 62
Nierenmark 52
Nierenrinde 52
Nodus atrioventricularis 41
Nodus sinuatrialis 41
Noradrenalin 51, 58, 72

O
Obstipation 30, 40
Ösophagus 23, 26, 45
– pathophysiognomische Zeichen 61
Ösophagusreflux 26
Osteomalazie 37, 52
Osteoporose 37, 52
Osteosklerose 37, 52
Ovarium 56

P
Pallium 26, 52
Pankreas 32
– Einziehung 32
– Farbveränderung 33
– pathophysiognomische Zeichen 32, 62–65
– Schwellung 32
Papilla Vateri 26, 32, 64
Parasympathikus 47
Pathophysiognomik 10, 19, 22, 59
– Grenzen 13
– Möglichkeiten 13
Pelvis renalis 52
Pepsin 24
Pericardium 44
Perikarditis 44
Peritonitis 29
Pharynx 45
Physiognomik 13
Plexus solaris 49, 72
Polypen 40
Portalgefäße, pathophysiognomische Zeichen 61, 64, 71
Prävention 13, 19
Prostata 56
– pathophysiognomische Zeichen 69
Pulmo
– dexter 45
– sinister 45
Pyelon 52–53
Pyelonephritis 54
Pylorus 23–24
Pyramides renales 53

R
Rechtsherzinsuffizienz 68
Reflux 23
Ren 52
Rückfluss 23

S
Samenleiter 56
Sauerstoffmangel 44–45
Sauerstoffversorgung 45, 69
Schilddrüse 51–52, 60
Schulung, visuelle 18
Septum interventriculare 40
Sinus
– frontalis 45
– maxillaris 45
– paranasales 45
– sphenoidalis 45
Sinusknoten 41
Sonnengeflecht 49, 72
Speiseröhre 23, 26
– pathophysiognomische Zeichen 61
Splen 33, 60
Stammhirn 14
Steuerungssystem, hormonelles 49–52, 69
Stoffwechsel 23, 33
– pathophysiognomische Zeichen 36, 59, 64
– Physiologie 33
– Spannung 36
– Strahlung 36
– Verfärbung 36
Stoffwechselinsuffizienz 67
Stoffwechselveränderung 13
Sympathikus 47

T
Testes 51, 56
Therapieverlauf, Kontrolle 19
Thrombose 38
Thrombus 38, 41
Thymus 51, 60
Toxikose 20, 37, 61, 68
Trachea 45
– Ausdruckszone 45
Trikuspidalklappe 19, 67
Tuba uterina 56
Tubuli renales 53
Tubulusapparat 53

U
Ulcus ventriculi 24
Ureter 54, 56, 60, 62, 69
Urogenitalsystem 52, 55, 59, 69
Uterus 56

V
Valva
– atrioventricularis sinistra 60
– ileocaecalis 29
– mitralis 40, 60
– tricuspidalis 40, 60
Varizen 38
Vasa 37
– lymphatica 60
– sanguinis 37
– vasorum 38, 40
Vegetatives Nervensystem 47–48
Vena
– cava 40
– portae 33
– pudenda profunda 62
Venae
– cavae 41
– coronariae 60
– pulmonales 41
Ventriculus 23, 40
Verdauungssystem 23, 25, 63
Vesica
– fellea 30, 60
– urinaria 54, 60, 62
Vorsteherdrüse 54, 56

Z
Zäkum 29
– Anatomie 29
– Pathologie 29
– pathophysiognomische Zeichen 29
– Physiologie 29
Zwischenhirn 14, 51
Zwölffingerdarm 23, 26
– pathophysiognomische Zeichen 61
Zyanose 30, 44–45

aus: Ferronato, Praxis Pathophysiognomik (ISBN 9783830476863) © 2014 Karl F. Haug Verlag

Natale Ferronato

Praxis der Pathophysiognomik

Lehrbuch und Bildatlas der Krankheitszeichen im Gesicht

96 Seiten, kart.
erscheint 2024

Jetzt kaufen

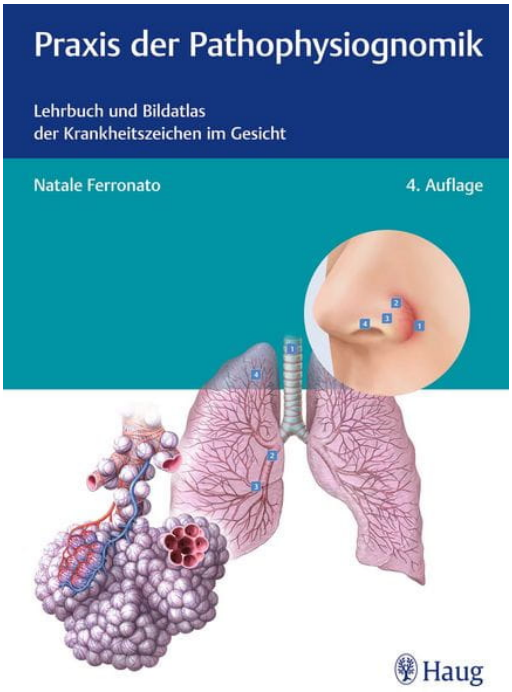

Mehr Bücher zu Homöopathie, Alternativmedizin und gesunder Lebensweise www.narayana-verlag.de